

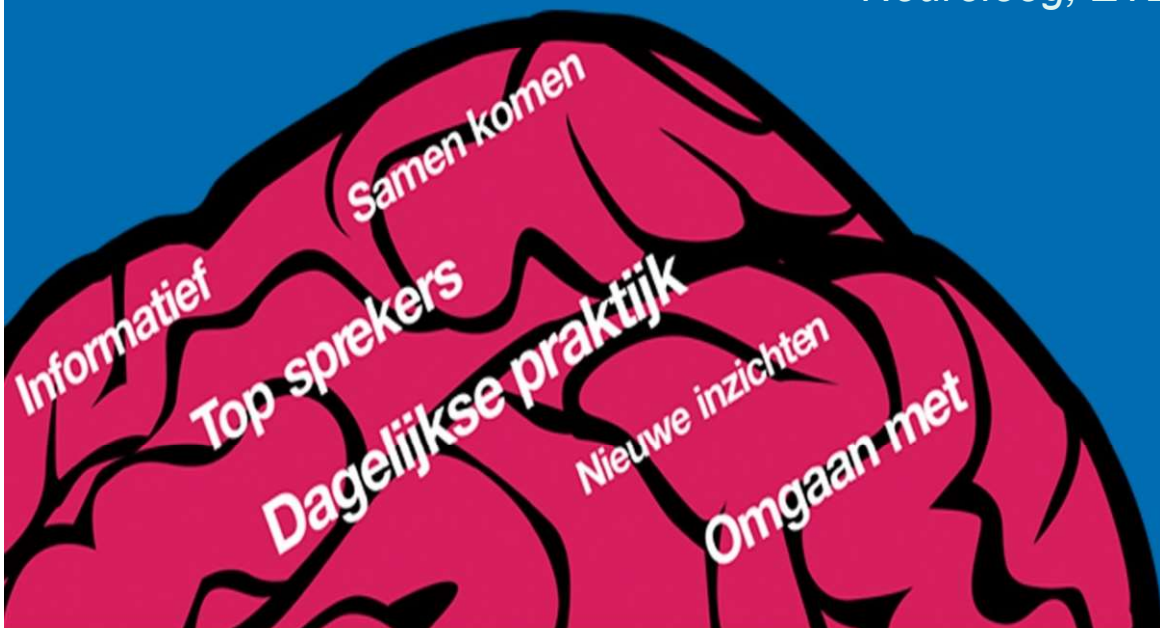Publieksdag Hersentumoren

Zaterdag 18 maart 2023
De Landgoederij, Bunnik

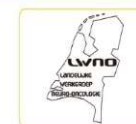Hersentumoren: de basis

Celine Gathier


Neuroloog, ETZ Tilburg



In samenwerking met:



- **Voorkomen**
- **Risicofactoren: dr. Annette Compter**
- **Klachten en symptomen**
- **Diagnostiek**
- **Behandeling**




Voorkomen hersentumoren (volwassenen)

- **Uitzaaiingen**
 - Duizenden per jaar, exacte aantal onbekend
- **Meningeomen (themasessie dr. Tom Snijders)**
 - 1600 per jaar
 - Onontdekt? Nog vele meer, duizenden?
- **Primaire hersentumoren (gliomen)**
 - 1200 per jaar




Klachten en symptomen

- **Snelheid** van ontstaan klachten
 - Wordt vooral bepaald door type hersentumor
- **Aard** van de klachten
 - Wordt bepaald door plaats van de hersentumor
- **Geen klachten:** bij toeval gevonden



Hoofdpijn?

- 30%
 - Hoofdpijn is zelden het enige symptoom
 - Ontstaat door verhoogde druk
-
- Vaak zijn er neurologische uitvalsverschijnselen, veranderingen van karakter, of epilepsie



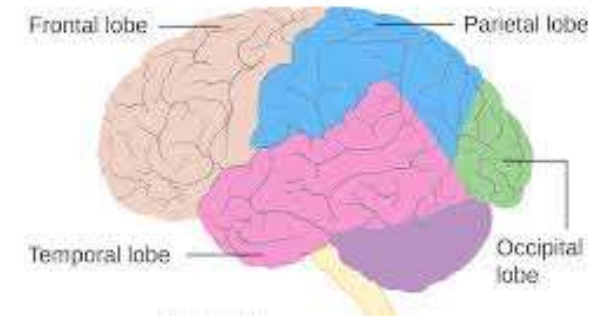
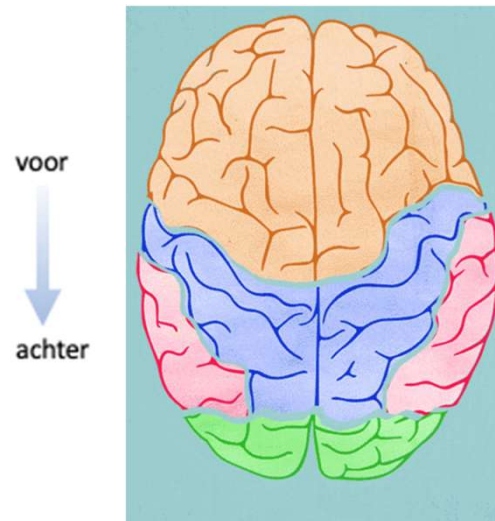
Wanneer welke klachten?

- Verschilt per hersengebied



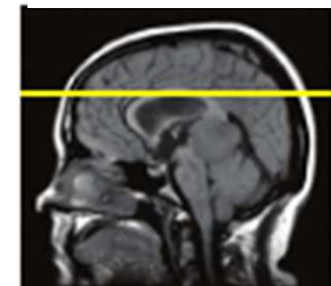
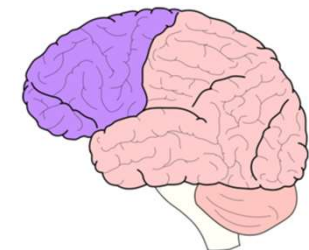
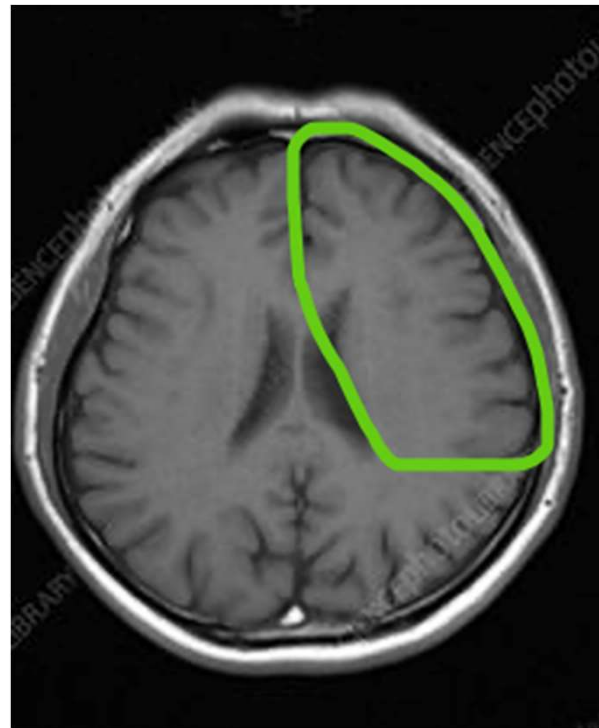
Wanneer welke klachten?

- Verschilt per hersengebied
- Grofweg 4 hersengebieden
 - Frontaalkwab
 - Pariëtaalkwab
 - Temporaalkwab
 - Occipitaalkwab
- Kleine hersenen

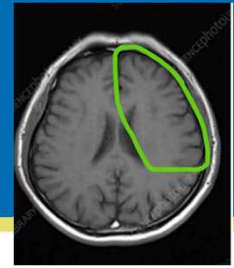


Hersengebieden: frontaalkwab

Frontaalkwab



Hersengebieden: frontaalkwab



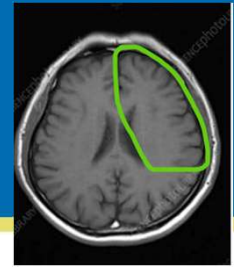
Frontaalkwab

Functies

- Bewegen
- Taal (dominante helft)
- Planning
- Beslissingen nemen
- Persoonlijkheid / gedrag
- Aandacht, concentratie
- Impulsbeheersing




Hersengebieden: frontaalkwab



Frontaalkwab


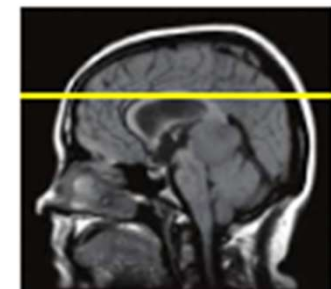
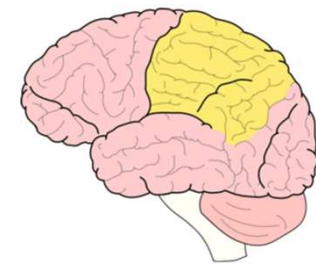
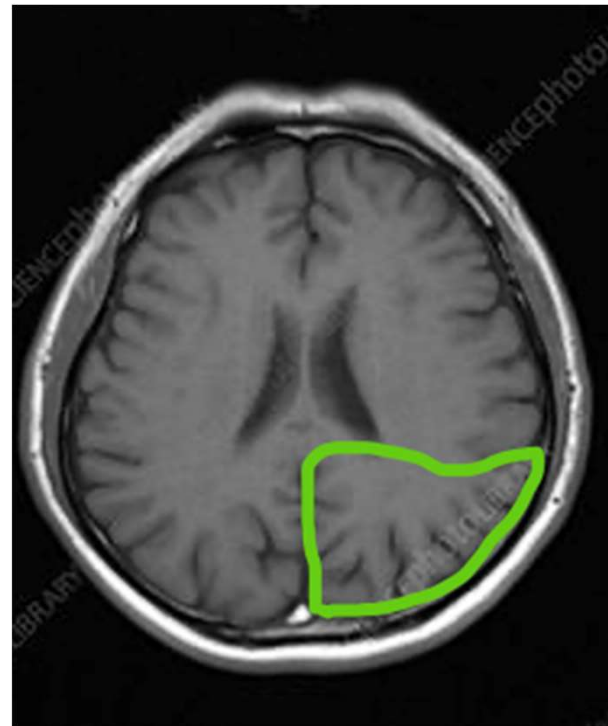
Functies

- Verlamming
- Niet goed praten
- Gedragsverandering
- Apathie
- Ontremming
- Besluiteloosheid

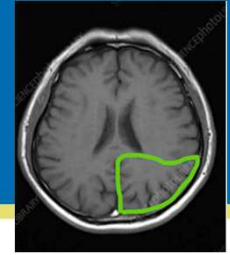

Hersengebieden: Pariëtaalkwab

Pariëtaalkwab



Hersengebieden: Pariëtaalkwab



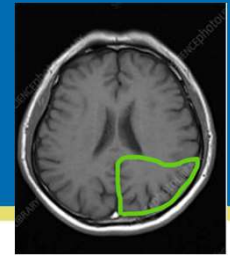Pariëtaalkwab

Functies

- Gevoel (sensibiliteit)
- Gezichten / objecten herkennen
- Ruimtelijke oriëntatie (niet dominante helft)
- Begrip, schrijven, lezen (dominante helft)



Hersengebieden: Pariëtaalkwab



Pariëtaalkwab


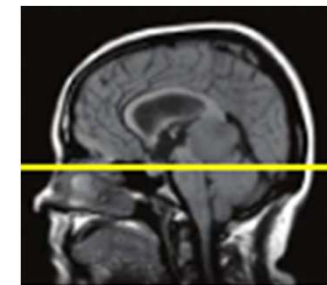
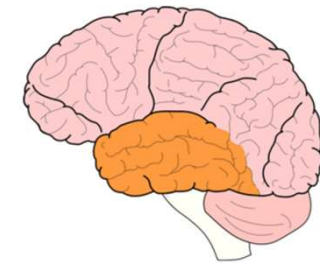
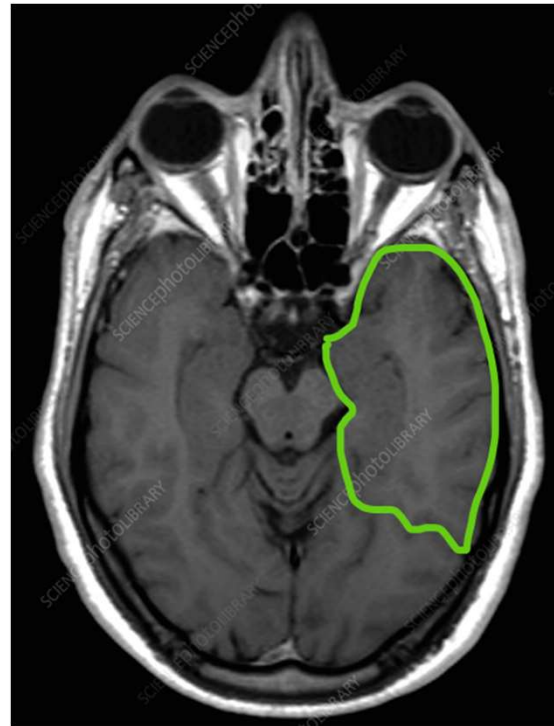
Functies

- Verdoofd gevoel
- Dingen / mensen niet herkennen
- Desoriëntatie in ruimte
- Niet lezen / schrijven

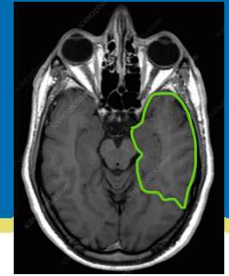


Hersengebieden: Temporaalkwab

Temporaalkwab




Hersengebieden: Temporaalkwab



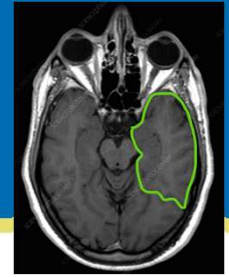
Temporaalkwab

Functies

- Gehoor
- Geheugen
- Leren
- Taalbegrip
(dominante helft)
- Muzikaliteit
(niet dominante helft)



Hersengebieden: Temporaalkwab



Temporaalkwab

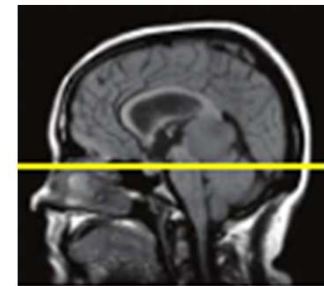
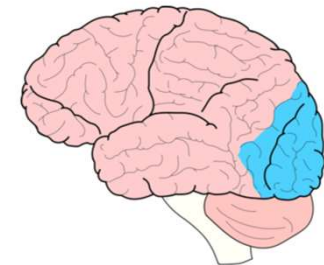
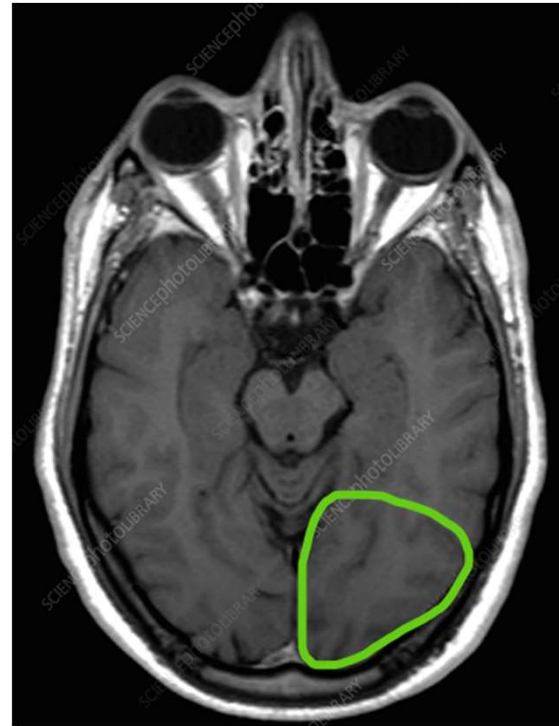
Functies

- Geheugenstoornissen
- Geen nieuwe dingen meer leren
- Taal niet meer begrijpen
- Verlies muzikaliteit

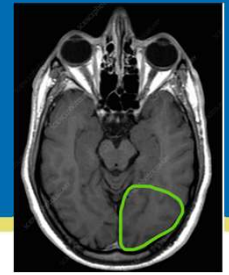

Hersengebieden: Occipitaalkwab

Occipitaalkwab



Hersengebieden: Occipitaalkwab



Occipitaalkwab

Functies

- Zien



Hersengebieden: Occipitaalkwab



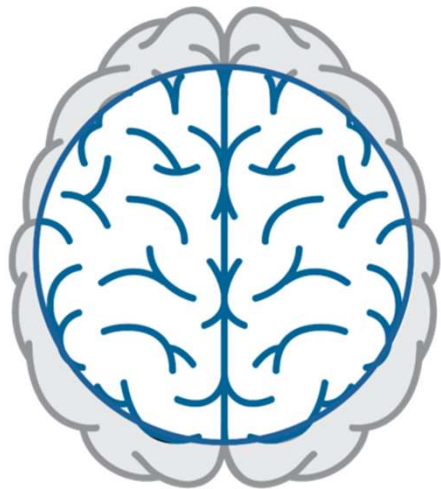
Occipitaalkwab

Functies

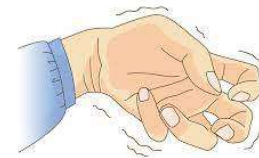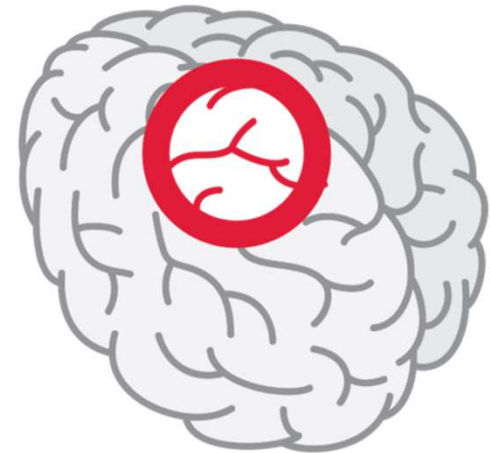
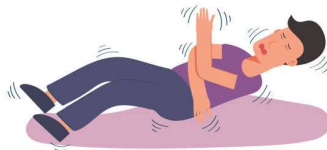- Gezichtsvelduitval



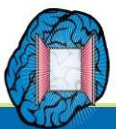
Epilepsie



**Gegeneraliseerde
aanval**


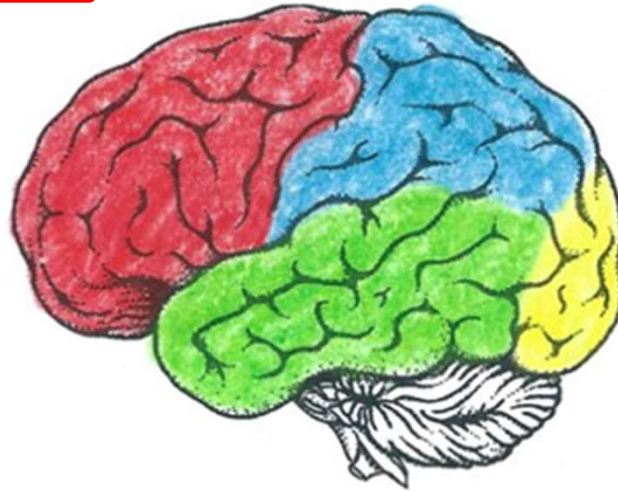


**Focale
aanval**



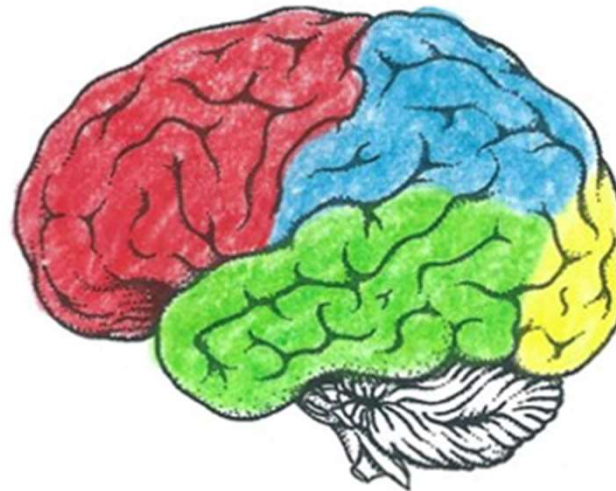
Epileptische aanval: focaal - frontaalkwab

- Schokken / verstijven lichaamsdeel
- Niet meer kunnen praten
- Ogen en hoofd draaien naar 1 kant

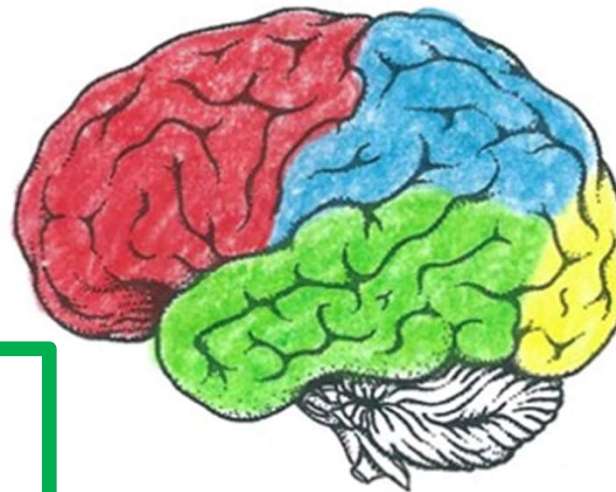


Epileptische aanval: focaal - pariëtaalkwab

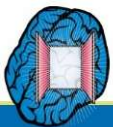
- Tintelingen in een ledemaat
- Onderwerp kleiner/groter zien



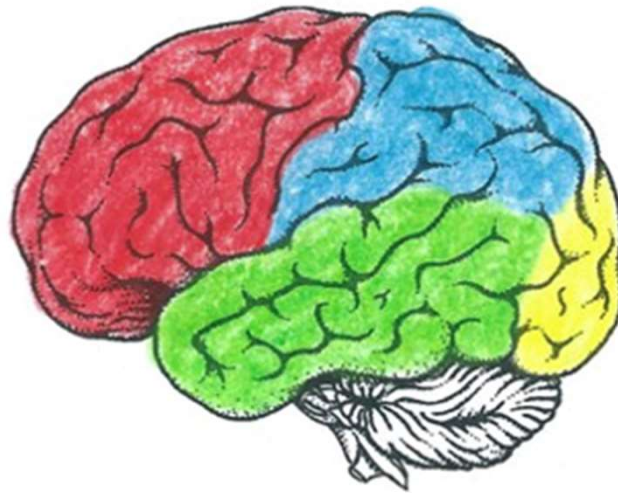
Epileptische aanval: focaal - temporaalkwab




- Misselijk opstijgend buikgevoel
- Deja vu
- Geluiden horen die er niet zijn
- Gedragsveranderingen
- Automatische bewegingen
- Niet alert zijn



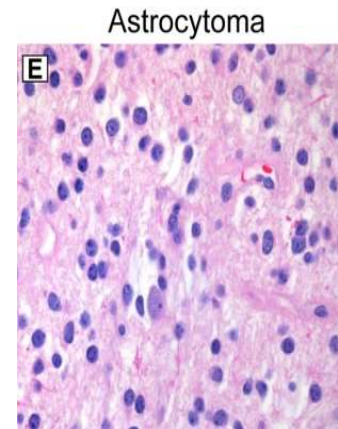
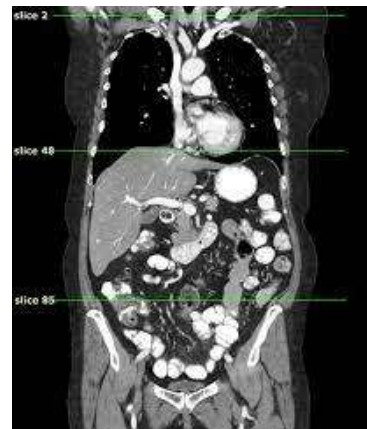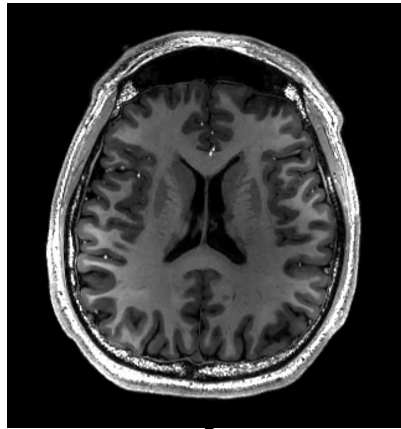
Epileptische aanval: focaal - occipitaalkab



- Gekleurde bollen zien
- Figuren zien
- Flitsen zien
- Vreemde oogbewegingen



Diagnostiek




Prof. dr. Angelika Muhlebner

Diagnose




Behandeling hersentumoren



Levensverlenging



Kwaliteit van leven

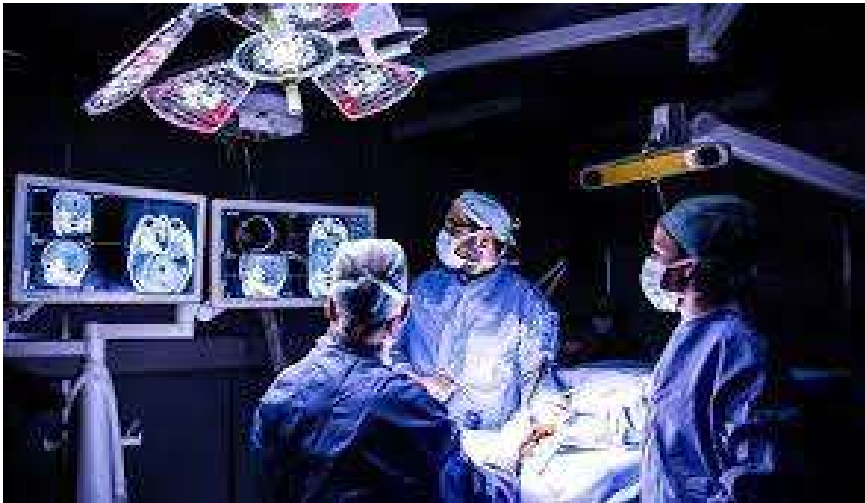

Multidisciplinair

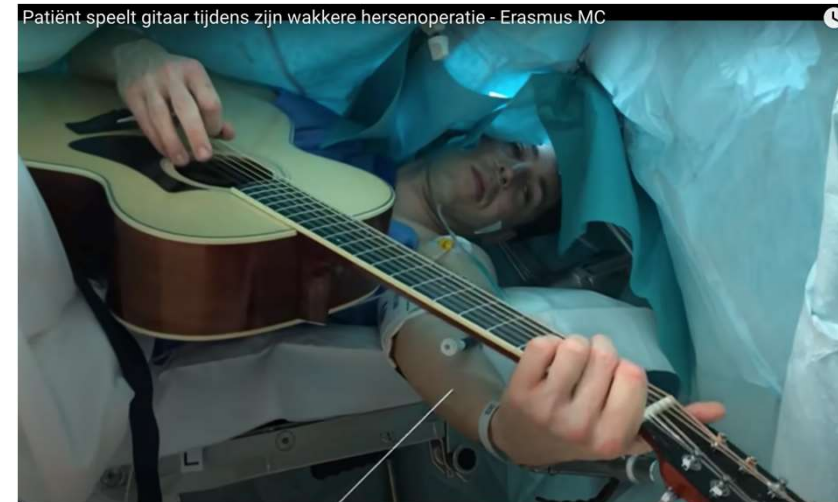

Operatie


- Biopt of operatie
- Steeds veiliger
- Bepalen type tumor



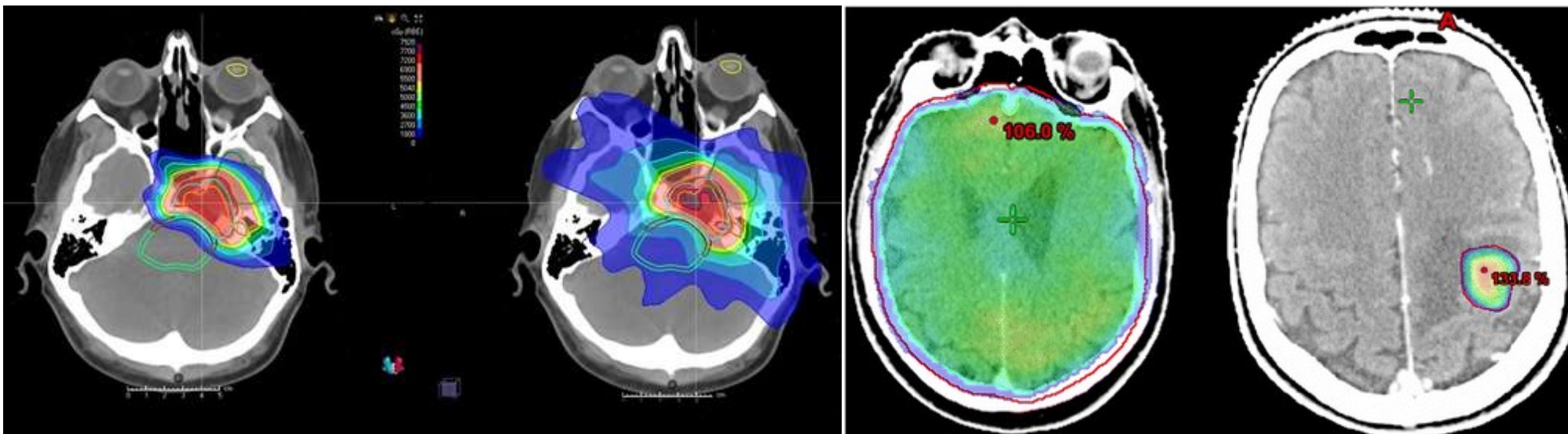
Hersenoperatie met 'neuro-navigatie'



Wakkere operatie: muzikaliteit behouden



Radiotherapie (bestraling)




Protonen

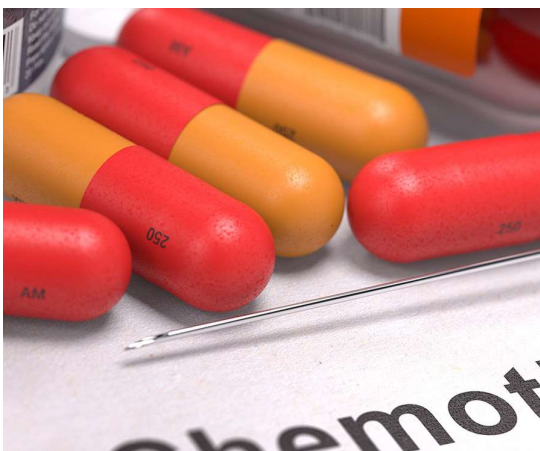Fotonen

Totale schedelbestraling

Stereotactisch



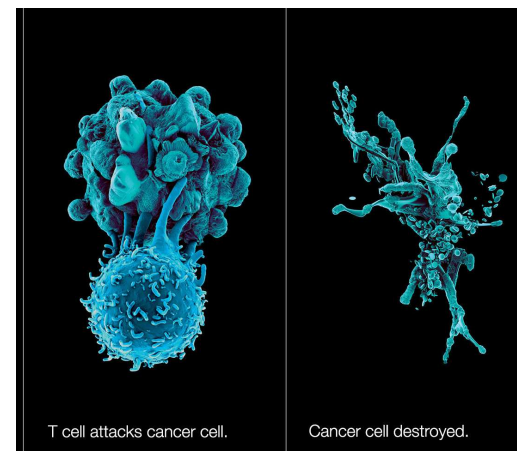
Medicijnen



Chemotherapie



Doelgerichte therapie





Immunotherapie

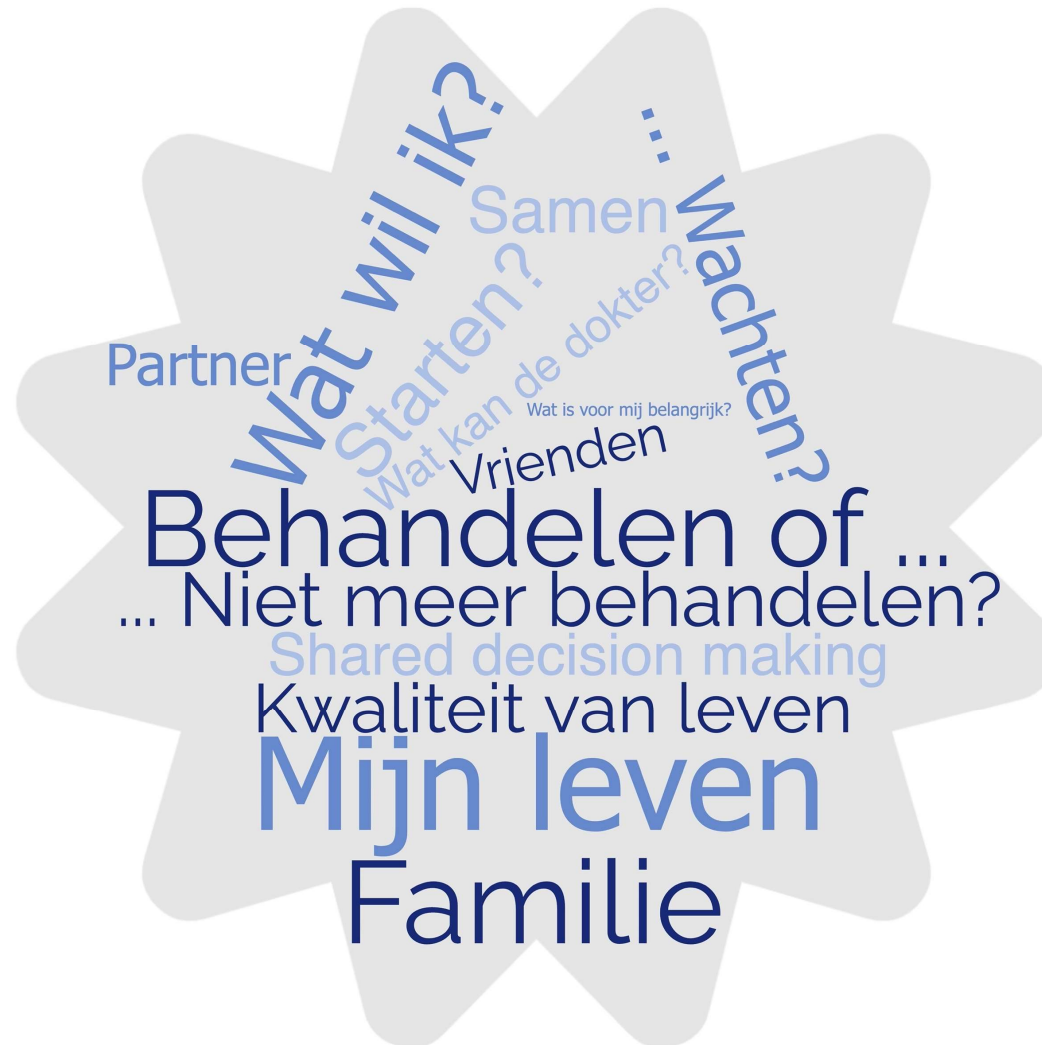
Vooral bij uitzaaiingen



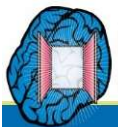
Samen beslissen!



Samen beslissen!



Dank u wel



Publieksdag
Hersentumoren

